

ΑΡΘΡΟΣΚΟΠΙΚΗ ΤΑΞΙΝΟΜΗΣΗ ΤΗΣ ΟΣΤΕΟΝΕΚΡΩΣΗΣ ΤΗΣ ΜΗΡΙΑΙΑΣ ΚΕΦΑΛΗΣ

A. B. ΠΑΠΑΒΑΣΙΛΕΙΟΥ¹, R. N. VILLAR²

Corresponding Author:

A. B. Παπαβασιλείου, Πυθαγόρα 57, Πανόραμα, Θεσ/νίκη, 552 36.

Τηλ/Fax 2310 332265

e-mail Ppvsla@aol.com

Περίληψη

¹A. B. ΠΑΠΑΒΑΣΙΛΕΙΟΥ BSc, MD, PhD, Ορθοπαιδικός-Χειρουργός, Wellington Hospital, Wellington Place, London, NW8 9LE, UK, Κλινική Αγ. Λουκάς, Πανόραμα 55236, Θεσσαλονίκη

²R.N. VILLAR MSc, FRCS, Consultant Orthopaedic Surgeon, Wellington Hospital, Wellington Place, London, , NW8 9LE, UK

Παρουσιάζουμε μια νέα αρθροσκοπική ταξινόμηση για την οστεονέκρωση της μηριαίας κεφαλής σε συσχέτιση με την ακτινολογική ταξινόμηση κατά Steinberg. Περιγράφουμε τα αρθροσκοπικά ευρήματα στα διάφορα στάδια της νόσου και αξιολογούμε την χρησιμότητα της αρθροσκόπησης ισχίου στα στάδια αυτά.

Λέξεις ευρετηρίου: Οστεονέκρωση, Ισχαιμική νέκρωση, Αρθροσκόπηση ισχίου

Abstract

We introduce a new arthroscopic classification for the osteonecrosis of the femoral head based on the radiological findings as described by Steinberg and discuss the arthroscopic findings and the value of arthroscopy for the different stages of the disease.

Key words: Osteonecrosis, Avascular necrosis, Hip arthroscopy

Έχουν ενοχοποιηθεί πολλοί παράγοντες (τραυματισμοί, παθήσεις αίματος, κορτικοειδή, κατάχρηση αλκοόλ κτλ.) για την οστεονέκρωση, ή ισχαιμική νέκρωση της μηριαίας κεφαλής αλλά το κύριο αίτιο θεωρείται ότι είναι η διαταραχή της οστικής αιμάτωσης. Μπορεί να εντοπιστεί σε πολλά σημεία του σκελετού, αλλά το συχνότερο είναι το ισχίο. Η οστεονέκρωση της μηριαίας κεφαλής προσβάλλει σχετικά νέα άτομα κατά την τρίτη, τέταρτη ή και πέμπτη δεκαετία της ζωής τους (μέσος όρος τα 36 έτη) και συχνά ακολουθεί μια πορεία που μπορεί να κατάληξη σε σημαντική αναπηρία (Lieberman και συν. 2003). Υπολογίζεται ότι περίπου το 10% των ολικών αρθροπλαστικών ισχίου στις ΗΠΑ πραγματοποιούνται λόγω αυτής της πάθησης (Mont και Hungerford 1995).

Οι αλγόριθμοι της αντιμετώπισης της οστεονέκρωσης της μηριαίας κεφαλής βασίζονται στην σταδιοποίηση της πάθησης. Μια σειρά από ακτινολογικές ταξινομήσεις έχει προταθεί για την αξιολόγηση και σταδιοποίηση της νόσου (Marcus και συν. 1973, Ficat 1985, ARCO 1992, Steinberg και συν. 1995). Καμία όμως από αυτές δεν έχει γίνει πλήρως αποδεκτή ως ο μοναδικός οδηγός αντιμετώπισης της οστεονέκρωσης, πιθανός λόγω των εν γενών περιορισμών στην απεικόνιση του αρθρικού χόνδρου που υπάρχουν στις απεικονιστικές αυτές εξετάσεις. Οι περισσότεροι χειρουργοί χρησιμοποιούν τέσσερα βασικά απεικονιστικά ευρήματα κατά τον σχεδιασμό τους στην αντιμετώπιση της νόσου (Lieberman και συν. 2002, Mont και συν. 2006) :

- διατήρηση της σφαιρικότητάς της μηριαίας κεφαλής
- μέγεθος της οστεονεκρωτικής περιοχής
- μέγεθος της καθίζησης της μηριαίας κεφαλής και
- ύπαρξη οστεοαρθρικών αλλοιώσεων στην κοτύλη

Πιστεύουμε ότι η ακεραιότητα του αρθρικού χόνδρου και η πιθανή παρουσία συνοδών ενδοαρθρικών βλαβών, είναι εξίσου σημαντικές για την σταδιοποίηση της νόσου και την επιτυχή θεραπευτική της αντιμετώπιση.

Η χειρουργική αντιμετώπιση της οστεονέκρωσης μπορεί να διακριθεί σε δύο κατηγορίες: στις επεμβάσεις που προσπαθούν να διατηρήσουν την ακεραιότητα της μηριαίας κεφαλής και στις αρθροπλαστικές. Υπάρχει μια σειρά εργασιών που αναφέρει ικανοποιητικά αποτελέσματα μετά από ολική αρθροπλαστική ισχίου σε αυτούς τους ασθενείς (Berend και συν. 2003, D'Antonio και συν. 1997, Fye και συν.1998, Radl και συν. 2005, Schneider και συν. 2004). Οι

ασθενείς στους οποίους γίνεται προσπάθεια διατήρησης της κεφαλής με «συντηρητικές» χειρουργικές επεμβάσεις είναι αυτοί στους οποίους δεν έχει επέλθει ή είναι μικρού βαθμού η καθίζηση αυτής. Στις συντηρητικές επεμβάσεις συγκαταλέγονται η αποσυμπίεση, το αγγειούμενο ή μη μόσχευμα και οι οστεοτομίες.

Ο ρόλος της αρθροσκόπησης ισχίου στην οστεονέκρωση της μηριαίας κεφαλής στο παρελθόν ήταν αμφιλεγόμενος. Ο φόβος ότι η έλξη, η χρήση μηχανικής αντλίας ροής που είναι αναγκαία για τη διατήρηση σταθερής ενδοαρθρικής πίεσης και οι ενδοαρθρικοί χειρισμοί (θυλακотоμή) μπορούν να διακινδυνεύσουν περαιτέρω την αιμάτωση της κεφαλής έχουν αποδειχθεί αβάσιμοι.

Η αρθροσκόπηση του ισχίου πλέον, θεωρείται ότι μπορεί να χρησιμοποιηθεί ως ένα επιπλέον εργαλείο και να βελτιώσει τη δυνατότητα του χειρουργού να εξετάσει και να εκτιμήσει άμεσα την άρθρωση και την ποιότητα του αρθρικού χόνδρου της μηριαίας κεφαλής και της κοτύλης.

Παρουσιάζουμε μια νέα αρθροσκοπική ταξινόμηση (ΠΙΝΑΚΑΣ 1) για την οστεονέκρωση της μηριαίας κεφαλής σε συσχέτιση με την ακτινολογική ταξινόμηση κατά Steinberg (ΠΙΝΑΚΑΣ 2).

Περιγράφουμε τα αρθροσκοπικά ευρήματα στα διάφορα στάδια της νόσου και αξιολογούμε την χρησιμότητα της αρθροσκόπησης ισχίου στα στάδια αυτά (ΠΙΝΑΚΑΣ 3).

Η ταξινόμηση βασίζεται στην εμπειρία 23 αρθροσκοπήσεων ισχίου μεταξύ 2001-2006 για πιθανή ή απεικονιστικά επιβεβαιωμένη οστεονέκρωση της μηριαίας κεφαλής σε διάφορα στάδια της πάθησης (3 για αρθροσκοπικό στάδιο I, 7 για αρθροσκοπικό στάδιο II, 5 για αρθροσκοπικό στάδιο III, 4 για αρθροσκοπικό στάδιο IV και 4 για αρθροσκοπικό στάδιο V) και στην ανασκόπηση της διεθνούς βιβλιογραφίας.

ΣΤΑΔΙΟ 0-I κατά Steinberg (ΑΡΘΡΟΣΚΟΠΙΚΟ ΣΤΑΔΙΟ I)

Οι ασθενείς του σταδίου 0 και I κατά Steinberg (Steinberg και συν. 1995) έχουν παρόμοια αρθροσκοπικά ευρήματα και ανήκουν στο αρθροσκοπικό στάδιο I. Τα διεγχειρητικά ευρήματα σε αυτή την ομάδα ασθενών είναι η αλλοίωση του χρωματισμού και ινιδισμός του αρθρικού χόνδρου της πάσχουσας περιοχής της μηριαίας κεφαλής.

Αυτές οι μεταβολές στον αρθρικό χόνδρο, μπορεί και να είναι διαγνωστικές για οστεονέκρωση της μηριαίας κεφαλής σε ασθενή με αρνητικό ή διφορούμενο αποτέλεσμα στην μαγνητική τομογραφία (Steinberg 0) με κλινική συμπτωματολογία και επιβαρυσμένο ιστορικό (τραυματισμοί, παθήσεις αίματος, κορτικοειδή, κατάχρηση αλκοόλ κτλ.) (McCarthy και συν.

2003) (ΕΙΚΟΝΑ 1). Η αξία της αρθροσκόπησης ισχίου σε αυτή τη περίπτωση είναι διαγνωστική. Συνιστάται η αποφόρτιση του σκέλους και η επανάληψη της μαγνητικής τομογραφίας έως την αποκάλυψη της παθολογικής περιοχής.

Η αποσυμπίεση της μηριαίας κεφαλής για τα στάδια I και II κατά Steinberg αναφέρονται στη βιβλιογραφία ότι έχουν καλά αποτελέσματα (Mont και συν. 2006). Η αρθροσκόπηση ισχίου μπορεί να υποβοηθήσει κατά την αποσυμπίεση της μηριαίας κεφαλής με τρυπανισμούς, κατευθύνοντας την άκρη της φρέζας στην πάσχουσα περιοχή. Ταυτόχρονα επιβεβαιώνεται το γεγονός ότι η φρέζα δεν έχει διαπεράσει και βλάψει τον αρθρικό χόνδρο αλλά και επιτρέπει την αξιολόγηση της άρθρωσης για πιθανή συνυπάρχουσα παθολογία (Rush και Satterfield 1998).

Έχουν ήδη αναπτυχθεί αρθροσκοπικοί οδηγοί (cross-track Smith & Nephew Inc., Andover, Massachusetts, ΗΠΑ) που διευκολύνουν την οδήγηση της φρέζας στην πάσχουσα περιοχή (ΕΙΚΟΝΑ 2, 3).

ΣΤΑΔΙΟ II κατά Steinberg (ΑΡΘΡΟΣΚΟΠΙΚΟ ΣΤΑΔΙΟ II)

Οι ασθενείς του σταδίου II κατά Steinberg ταξινομούνται αρθροσκοπικά ως στάδιο II. Τα αρθροσκοπικά ευρήματα σε αυτή την ομάδα των ασθενών είναι η είναι η αλλοίωση του χρωματισμού και ινιδισμός του αρθρικού χόνδρου της πάσχουσας περιοχής της μηριαίας κεφαλής με συνοδές περιορισμένου εύρους νησίδες αποπετάλωσης του αρθρικού χόνδρου. Η αρθροσκόπηση όπως αναφέρθηκε, μπορεί να υποβοηθήσει στην αποσυμπίεση της μηριαίας κεφαλής.

ΣΤΑΔΙΟ III κατά Steinberg (ΑΡΘΡΟΣΚΟΠΙΚΟ ΣΤΑΔΙΟ III-a, III-b)

Οι ασθενείς του σταδίου III κατά Steinberg ταξινομούνται αντίστοιχα ως αρθροσκοπικό στάδιο III-a ή III-b. Τα αρθροσκοπικά ευρήματα σε αυτούς τους ασθενείς είναι, η αποκόλληση ή αποπετάλωση του αρθρικού χόνδρου με θετική δοκιμασία συμπίεσεως (III-a) και η συνοδός ύπαρξη παθολογικού επιχείλιου χόνδρου (III-b). Η δοκιμασία συμπίεσεως αξιολογεί την σταθερότητα ή αποκόλληση του αρθρικού χόνδρου στη περιοχή της ισχαιμικής νέκρωσης (Sekiya και συν., 2000). Στο στάδιο αυτό, το νεκρωτικό σπογγώδες οστό δεν μπορεί να συγκρατήσει τις δυνάμεις που φορτίζουν την περιοχή και καθιζάνει. Απεικονιστικά αυτό, εμφανίζεται ως ημισεληνοειδής διαχωριστική παρυφή στη ισχαιμική περιοχή της μηριαίας κεφαλής. Στη θετική δοκιμασία συμπίεσεως, πίεση στην πάσχουσα περιοχή έχει ως

αποτέλεσμα ο αρθρικός χόνδρος που βρίσκεται πάνω από τη νεκρωτική περιοχή να συμπιεστεί, να «καθίσει» αλλά και να επανακτήσει σαν ελατήριο το αρχικό του σχήμα μόλις αρθεί η πίεση που ασκήσαμε όπως ακριβώς συμβαίνει με μια μπάλα του τένις στην οποία ασκήθηκε πίεση και μετά αφέθηκε ελεύθερη (ΕΙΚΟΝΑ 4). Με θετική δοκιμασία συμπίεσεως, συχνά συνυπάρχει βλάβης στον επιχείλιο χόνδρο λόγω της περιοδικής μεταβολής της σφαιρικότητας της μηριαίας κεφαλής.

Η αρθροσκοπική υποβοήθηση τοποθέτησης μοσχευμάτων (αλλομοσχευμάτων ή αυτόλογων όπως πχ περόνη) στη νεκρωτική περιοχή, είναι επίσης δυνατή. Χρησιμοποιώντας τον οδηγό (cross-track Smith & Nephew Inc., Andover, Massachusetts, ΗΠΑ) όπως περιγράφεται ανωτέρω, μπορούμε να οδηγήσουμε, επ' αυτού τη φρέζα δημιουργώντας το απαραίτητο χώρο για την τοποθέτηση των μοσχευμάτων. Ταυτόχρονα με την τοποθέτηση του μοσχεύματος αρθροσκοπικά ελέγχεται η ανάκτηση της σφαιρικότητας της κεφαλής και η σταθερότητα του αρθρικού χόνδρου (η δοκιμασία συμπίεσης, γίνεται αρνητική).

ΣΤΑΔΙΟ IV κατά Steinberg (ΑΡΘΡΟΣΚΟΠΙΚΟ ΣΤΑΔΙΟ IV ή V)

Η αρθροσκοπική εκτίμηση της άρθρωσης και ιδιαίτερα της κατάστασης του αρθρικού χόνδρου για το στάδιο IV κατά Steinberg (αρθροσκοπικό στάδιο IV-V) είναι σημαντική. Με τη σημερινή τεχνολογία, δεν υπάρχει απεικονιστική μέθοδος συμπεριλαμβανομένης και της μαγνητικής τομογραφίας με χρήση σκιαγραφικού που να έχει τη δυνατότητα να απεικονίζει με αξιοπιστία το μέγεθος της βλάβης στον αρθρικό χόνδρο (Baber και συν. 1999, Czerny και συν Edwards και συν McCarthy και Lee 2004). Ο Rush και συν. (2001) εκτίμησαν αρθροσκοπικά 52 ισχία (46 ασθενείς) και συνέκριναν τα ευρήματα τους με αυτά της προεγχειριστικής σταδιοποίησης βασιζόμενη σε ακτινογραφίες και μαγνητική τομογραφία. Η αρθροσκόπηση αποκάλυψε εκφύλιση ή βλάβες του αρθρικού χόνδρου που δεν έχει ακόμα αποσπασθεί στο στάδιο IV κατά Steinberg και δεν είχαν αποκαλυφθεί απεικονιστικά σε ποσοστό της τάξεως του 36%. Ο Sekiya και συν. (2000) επιβεβαίωσαν τα ανωτέρω ευρήματα σε έρευνά τους σε 23 ασθενής με οστεονέκρωση της μηριαίας κεφαλής και βρήκαν ότι οι μεγαλύτερες αποκλίσεις μεταξύ της μαγνητικής τομογραφίας σε σχέση με τα αρθροσκοπικά ευρήματα ήταν σε ασθενής με απώλεια της σφαιρικότητας της μηριαίας κεφαλής (στάδιο IV κατά Steinberg). Η αδυναμία της μαγνητικής τομογραφίας να απεικονίσει και εκτιμήσει την ακεραιότητα του αρθρικού χόνδρου,

ίσως να είναι και ο λόγος που αναφέρονται αποκλίσεις μεταξύ των αποτελεσμάτων στη διεθνή βιβλιογραφία για την ίδια χειρουργική τεχνική μεταξύ διαφορετικών συγγραφέων.

Η ακεραιότητα του αρθρικού χόνδρου αποτελεί ίσως τον σημαντικότερο παράγοντα για την επιτυχημένη χειρουργική αντιμετώπιση της οστεονέκρωσης. Βελτιώνοντας τη δυνατότητα του χειρουργού να σταδιοποιήσει την πάθηση βοηθά και στην σωστή επιλογή της θεραπευτικής αντιμετώπισης. Για παράδειγμα σε νέο ασθενή με μετατραυματική οστεονέκρωση της μηριαίας κεφαλής (ΕΙΚΟΝΑ 5 και 6) και βασιζόμενοι στα ευρήματα της μαγνητικής τομογραφίας (στάδιο IV κατά Steinberg) θα μπορούσαμε να επιλέξουμε θεραπευτικά την χρήση αγγειούμενου μοσχεύματος περόνης. Τα αρθροσκοπικά ευρήματα όμως αποκάλυψαν σημαντική βλάβη στον αρθρικό χόνδρο (αρθροσκοπικό στάδιο V) (ΕΙΚΟΝΑ 7) με αποτέλεσμα η λύση της μερικής αρθροπλαστικής επιφανείας να θεωρηθεί καταλληλότερη (ΕΙΚΟΝΑ 8).

Σε ασθενείς με καθίζηση της μηριαίας κεφαλής, λόγω της απώλειας της σφαιρικότητάς της, η βλάβη στο επιχείλιο χόνδρο είναι συχνό εύρημα (αρθροσκοπικό στάδιο IV-V).

Οι ασθενείς στο αρθροσκοπικό στάδιο IV με μηχανικά συμπτώματα όπως μπλοκάρισμα και αίσθημα αστάθειας που είναι ενδεικτικά βλάβης στον επιχείλιο και τον αρθρικό χόνδρο ή παρουσίας ελεύθερων σωμάτων στην άρθρωση, είναι αυτοί που αναμένεται να έχουν το μεγαλύτερο όφελος από την αρθροσκόπηση ισχίου (McCarthy και συν.1995, Khanduja και Villar 2006, McCarthy και Lee 2005).

ΣΤΑΔΙΟ IV, V και VI κατά Steinberg (ΑΡΘΡΟΣΚΟΠΙΚΟ ΣΤΑΔΙΟ V και VI)

Οι ασθενείς με βλάβες του αρθρικού χόνδρου και εγκατεστημένη οστεοαρθρίτιδα σε μια προσπάθεια με τον καθαρισμό της άρθρωσης να καθυστερήσει την αναπόφευκτη αρθροπλαστική είναι στις περισσότερες φορές καταδικασμένη σε αποτυχία (Byrd και Jones 2000).

ΣΥΜΠΕΡΑΣΜΑ

Με τη σημερινή διαθέσιμη τεχνολογία, η μαγνητική τομογραφία δεν έχει ακόμα τουλάχιστο τη δυνατότητα να απεικονίσει αξιόπιστα την ποιότητα του αρθρικού χόνδρου που είναι ο ιστός στον οποίο βασίζεται σε μεγάλο βαθμό η επιτυχία των «συντηρητικών» χειρουργικών επεμβάσεων. Πιστεύουμε ότι αν ληφθεί η απόφαση (ανάλογα με την ηλικία και τις απαιτήσεις του ασθενούς) να αντιμετωπιστεί η οστεονέκρωση με επέμβαση διατήρησης της οστικής ακεραιότητας της μηριαίας κεφαλής (αγγειούμενο μόσχευμα, οστεοτομία κτλ) και παρουσία

μηχανικών συμπτωμάτων η αρθροσκόπηση έχει να παίξει σημαντικό ρόλο. Υποβοηθά στη σταδιοποίηση της νόσου και στην αντιμετώπιση της ενδοαρθρικής παθολογίας αλλά και αυξάνει την ακρίβεια προσπέλασης στην πάσχουσα περιοχή.

Η αρθροσκόπηση ισχίου έχει πάψει να είναι ένα «εξωτικό» χειρουργείο και έχει αναγνωριστεί πλέον ως μια άκρως επιτυχημένη επέμβαση. Καθώς τα χειρουργικά εργαλεία για την αρθροσκόπηση ισχίου εξελίσσονται και η χειρουργική εμπειρία αυξάνει, έτσι μετατίθενται όρια που θέτουμε και οι φιλοδοξίες μας. Ο επόμενος στόχος για το ισχίο είναι ο συνδυασμός των «οστικών» επεμβάσεων με την ταυτόχρονη ανακατασκευή του αρθρικού χόνδρου.

ΠΙΝΑΚΑΣ 1 Αρθροσκοπική ταξινόμηση της οστεονέκρωσης της μηριαίας κεφαλής Παπαβασιλείου και συν.

Αρθροσκοπικό Στάδιο	Σταδιοποίηση κατά Steinberg et al.	Αρθροσκοπικά ευρήματα
I	0 + I	Αλλοίωση του χρωματισμού του αρθρικού χόνδρου ή/και ινιδισμός στη πάσχουσα περιοχή της μηριαίας κεφαλής
II	II	Αλλοίωση του χρωματισμού του αρθρικού χόνδρου ή/και ινιδισμός στη πάσχουσα περιοχή της μηριαίας κεφαλής σε συνδυασμό μικρού εύρους αποπετάλωση ή αποκόλληση αρθρικού χόνδρου
III-a	III	Αποπετάλωση ή αποκόλληση αρθρικού χόνδρου +/- θετική δοκιμασία συμπίεσεως
III-b		Αποπετάλωση ή αποκόλληση αρθρικού χόνδρου +/- θετική δοκιμασία συμπίεσεως + ρήξη επιχείλιου χόνδρου
IV	IV	Απώλεια της σφαιρικότητας-καθίζηση της μηριαίας κεφαλής +/- ρήξη επιχείλιου χόνδρου
V	IV	Παρουσία κρημνών αρθρικού χόνδρου + αποκάλυψη υποχόνδριου οστού + παθολογικός επιχείλιος χόνδρος + παρουσία ελεύθερων σωμάτων
VI	V + VI	Παρουσία οστεοαρθρικών αλλοιώσεων στη μηριαία κεφαλή και την κοτύλη

ΠΙΝΑΚΑΣ 2 Σταδιοποίηση της οστεονέκρωσης της μηριαίας κεφαλής (Steinberg και συν., 1995)

Στάδιο

0	Φυσιολογική ή μη παθολογική ακτινογραφία, σπινθηρογράφημα και Μαγνητική τομογραφία
I	Φυσιολογική ακτινογραφία, ψυχρή περιοχή στο σπινθηρογράφημα και θετικά ευρήματα στη Μαγνητική τομογραφία
II	Πύκνωση μηριαίας κεφαλής, κύστες, αυξημένη πρόσληψη στο σπινθηρογράφημα και σαφής εικόνα, μέγεθος και θέση της νέκρωσης στη Μαγνητική τομογραφία
III	Ημισεληνοειδής διαχωριστική παρυφή στη μηριαία κεφαλή
IV	Απώλεια σφαιρικότητας, καθίζηση της μηριαίας κεφαλής
V	Ελάττωση του μεσάρθριου διαστήματος χωρίς όμως ΟΑ αλλοιώσεις στην κοτύλη
VI	Οστεοαρθρίτιδα ισχίου

Πίνακας 3. Ο ρόλος της αρθροσκόπησης ισχίου στα διάφορα στάδια οστεονέκρωσης της μηριαίας κεφαλής.

Αρθροσκοπικό Στάδιο	Ο ρόλος της αρθροσκόπησης
I	Διαγνωστική σε ασθενείς με διαφορούμενο αποτέλεσμα Μαγνητικής τομογραφίας και επιβαρυσμένο ιστορικό. Υποβοηθά κατά την αποσυμπίεση της μηριαίας κεφαλής με τρυπανισμούς, κατευθύνοντας την άκρη της φρέζας στην πάσχουσα περιοχή. Ταυτόχρονα επιβεβαιώνει το γεγονός ότι η φρέζα δεν έχει διαπεράσει και βλάψει τον αρθρικό χόνδρο.
II	Υποβοηθά κατά την αποσυμπίεση της μηριαίας κεφαλής με τρυπανισμούς, κατευθύνοντας την άκρη της φρέζας στην πάσχουσα περιοχή +/- στη τοποθέτηση μοσχεύματος.
III-a III-b	Υποβοηθά κατά την αποσυμπίεση της μηριαίας κεφαλής με τρυπανισμούς, κατευθύνοντας την άκρη της φρέζας στην πάσχουσα περιοχή +/- στη τοποθέτηση μοσχεύματος. Υποβοηθά κατά την αποσυμπίεση της μηριαίας κεφαλής με τρυπανισμούς, κατευθύνοντας την άκρη της φρέζας στην πάσχουσα περιοχή +/- στη τοποθέτηση μοσχεύματος + μερική εκτομή ή συρραφή επιχείλιου χόνδρου.
IV-a IV-b	Σταδιοποίηση της πάθησης. Υποβοηθά στην τοποθέτηση μοσχεύματος. Σταδιοποίηση της πάθησης + μερική εκτομή ή συρραφή επιχείλιου χόνδρου. Υποβοηθά κατά την τοποθέτηση μοσχεύματος.
V	Σταδιοποίηση της πάθησης +/- εκτομή ασταθών ραγέντων τμημάτων του επιχείλιου ή του αρθρικού χόνδρου +/- μερική εκτομή ή συρραφή επιχείλιου χόνδρου +/- αφαίρεση ελευθέρων σωμάτων +/- μικροκατάγματα
VI	Καθαρισμός της άρθρωσης. Η αρθροσκόπηση σε αυτό το στάδιο έχει μικρή θεραπευτική αξία.

ΒΙΒΛΙΟΓΡΑΦΙΑ

- 1. ARCO** (Association Research Circulation Osseous). Committee on Terminology and Classification. ARCO News. 1992;4:41-6.
- 2. Berend KR, Gunneson E, Urbaniak JR, Vail TP** (2003). Hip arthroplasty after failed free vascularized fibular grafting for osteonecrosis in young patients. J Arthroplasty:18:411-9.
- 3. Baber YF, Robinson AHN, Villar RN.** (1999) Is diagnostic arthroscopy of the hip worthwhile?: A prospective review of 328 adults investigated for hip pain. J Bone Joint Surg

Br: 81-B: 600 – 603.

4. Byrd JWT, Jones KS (2000). Prospective analysis of hip arthroscopy with 2-year follow-up. *Arthroscopy* ,16:578-587.

5. Czerny C, Hofman S, Urban M et al. (1999). MR arthrography of the adult acetabular capsular-labral complex: Correlation with surgery and anatomy. *AJR Am J Roentgenol*:173:345-349

6. D'Antonio JA, Capello WN, Manley MT, Feinberg J (1997). Hydroxyapatite coated implants. Total hip arthroplasty in the young patient and patients with avascular necrosis. *Clin Orthop Relat Res.*: 344:124-38.

7. Edwards DJ, Lomas D, Villar RN (1995). Diagnosis of the painful hip by magnetic resonance imaging and arthroscopy. *J Bone Joint Surg Br*: 77-B:374-776.

8. Fye MA, Huo MH, Zatorski LE, Keggi KJ (1998). Total hip arthroplasty performed without cement in patients with femoral head osteonecrosis who are less than 50 years old. *J Arthroplasty*: 13:876-81.

9. Ficat RP (1985). Idiopathic bone necrosis of the femoral head. Early diagnosis and treatment. *J Bone Joint Surg Br* : 67:3-9.

10. Khanduja V, Villar RN (2006). Arthroscopic surgery of the hip: current concepts and recent advances. *J Bone Joint Surg Br*: 88(12):1557-66.

11. Lieberman JR, Berry DJ, Mont MA, Aaron RK, Callaghan JJ, Rajadhyaksha AD, Urbaniak JR (2003). Osteonecrosis of the hip: management in the 21st century. *Instr Course Lect*: 52:337-55.

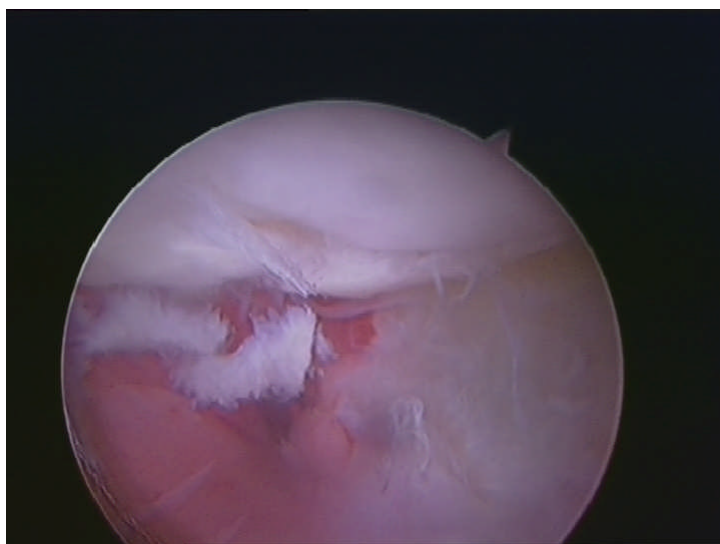
12. Marcus ND, Enneking WF, Massam RF (1973). The silent hip in ideopathic aseptic necrosis. Treatment by bone grafting. *J Bone Joint Surg Am*: 55:1351-66.

13. McCarthy J, Puri L, Barsoum W, Lee JA, Laker M, Cooke P(2003). Articular cartilage changes in avascular necrosis: an arthroscopic evaluation. *Clin Orthop Relat Res*: 406:64 -70.

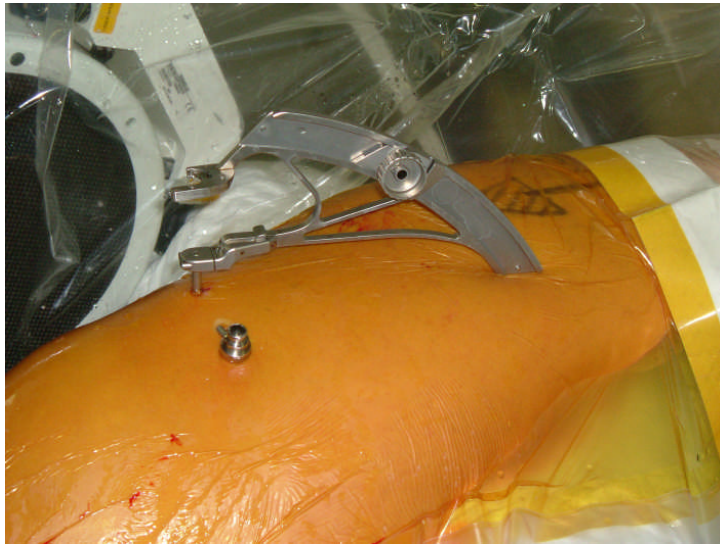
14. McCarthy JC, Lee JA (2005). Hip Arthroscopy: Indications, Outcomes, and Complications *J. Bone Joint Surg. Am*: 87: 1137 – 1145

15. McCarthy JC, Day B, Busconi B (1995). Hip Arthroscopy: Applications and Technique. *J American Academy Orth Surg*:115-122.

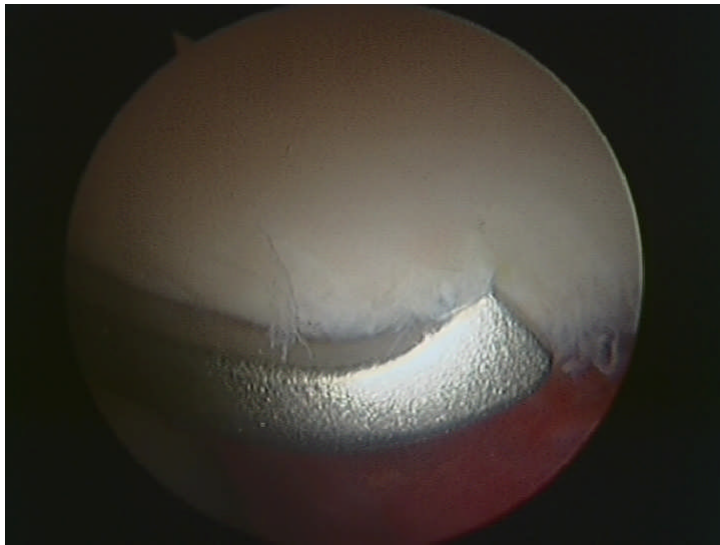
- 16. Mont MA, Hungerford DS** (1995). Non-traumatic avascular necrosis of the femoral head *J Bone Joint Surg Am*: 77:459-74.
- 17. Mont MA, Jones LC, Hungerford DS** (2006). Nontraumatic Osteonecrosis of the Femoral Head: Ten Years Later. *J. Bone Joint Surg. Am*: 88: 1117 – 1132.
- 18. Radl R, Egner S, Hungerford M, Rehak P, Windhager R** (2005). Survival of cementless femoral components after osteonecrosis of the femoral head with different etiologies. *J Arthroplasty*: 20:509-15.
- 19. Rush D, Satterfield W** (1998). The use of arthroscopy to document accurate position of core decompression of the hip. A case report. *Arthroscopy* 14(6):617-619.
- 20. Ruch DS, Sekiya J, Dickson Schaefer W, Koman LA, Pope TL, Poehling GG** (2001). The role of hip arthroscopy in the evaluation of avascular necrosis. *Orthopaedics*: 24:339 -43.
- 21. Schneider W, Knahr K** (2004). Total hip replacement in younger patients: survival rate after avascular necrosis of the femoral head. *Acta Orthop Scand*: 75:142-6.
- 22. Steinberg ME, Hayken GD, Steinberg DR** (1995). A quantitative system for staging avascular necrosis. *J Bone Joint Surg Br*: 77-B: 34 - 41
- 23. Sekiya JK, Ruch DS, Hunter DM, Pope TL Jr, Koman LA, Poehling GG, Russell GB** (2000). Hip arthroscopy in staging avascular necrosis of the femoral head. *J South Orthop Assoc*: 9:254 -61



ΕΙΚΟΝΑ 1. Αλλοίωση του χρωματισμού και ινιδισμός του αρθρικού χόνδρου της πάσχουσας περιοχής της μηριαίας κεφαλής σε ασθενή με κλινική συμπτωματολογία και επιβαρυσμένο ιστορικό αλλά φυσιολογική μαγνητική τομογραφία (στάδιο 0 κατά Steinberg-αρθροσκοπικό στάδιο I).

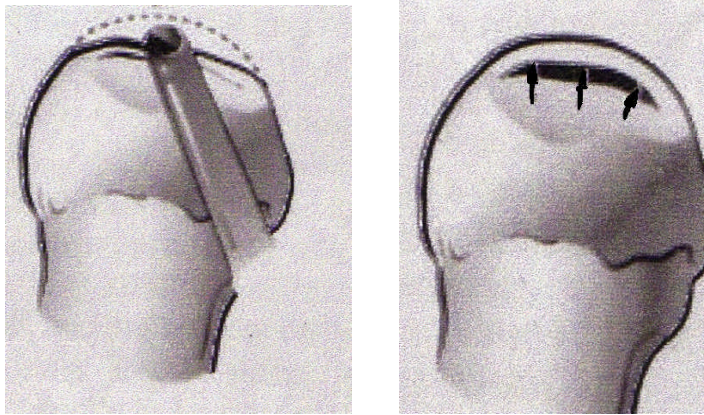


Εικ. 2

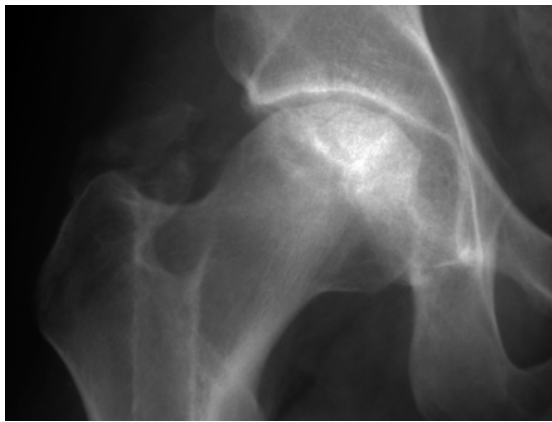


Εικ. 3

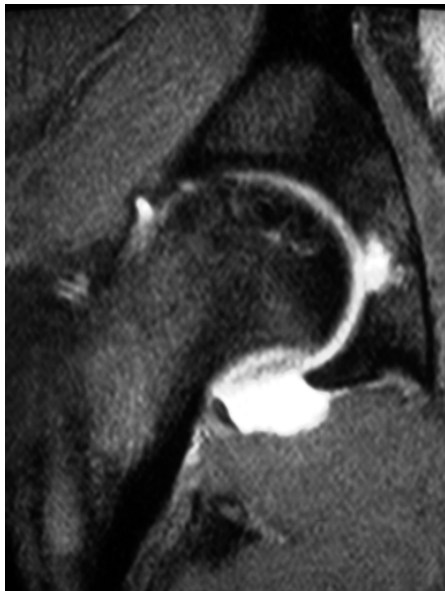
ΕΙΚΟΝΑ 2 και 3. Αρθροσκοπικός οδηγός (cross-track Smith & Nephew Inc., Andover, Massachusetts, ΗΠΑ) που καθοδηγεί τη φρέζα στην πάσχουσα περιοχή.



ΕΙΚΟΝΑ 4. Θετική δοκιμασία συμπίεσης (Ballotement test).

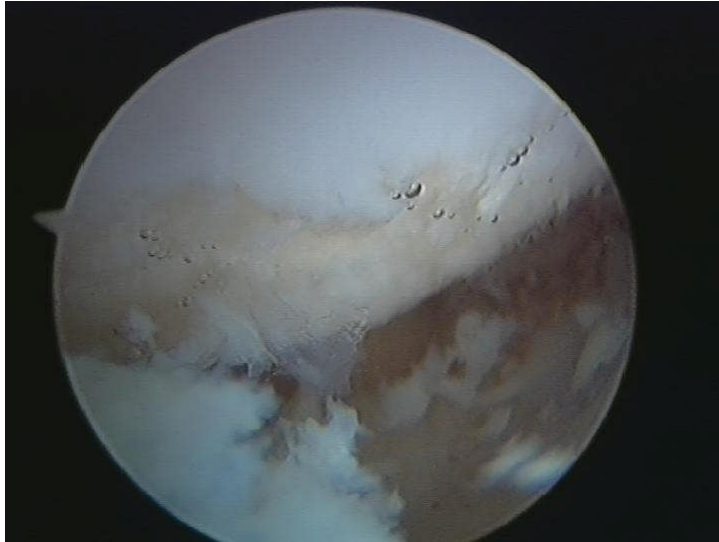


Εικ. 4

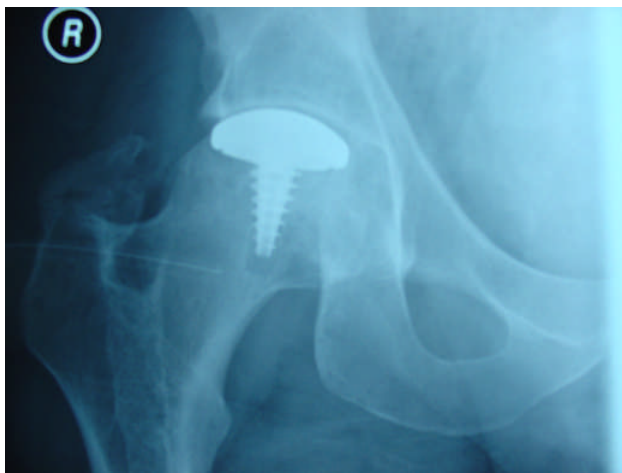

Εικ. 5

ΕΙΚΟΝΑ 5 και 6. Απεικόνιση μετατραυματικής οστεονέκρωσης της μηριαίας κεφαλής σε νέο (ηλικία 32 ετών) ασθενή.



ΕΙΚΟΝΑ 7. Αρθροσκοπικά ευρήματα στον ίδιο ασθενή. Η παρουσία αποκάλυψη υποχόνδριου οστού και κρημνών αρθρικού χόνδρου είναι εμφανής (αρθροσκοπικό στάδιο V).



ΕΙΚΟΝΑ 8. Μερική αρθροπλαστική επιφανείας στον ίδιο ασθενή.