

ΜΗΡΟΚΟΤΥΛΙΑΙΑ ΠΡΟΣΚΡΟΥΣΗ ΣΥΓΧΡΟΝΕΣ ΑΠΟΨΕΙΣ

A. B. ΠΑΠΑΒΑΣΙΛΕΙΟΥ BSc, MD, PhD

Η έννοια της μηροκοτυλιαίας πρόσκρουσης εισήχθη αρχικά από τον Murray (1965), ενώ οι Stulberg και συν. (1975) πρώτοι περιέγραψαν την παραμόρφωση «δίκην σκανδάλης» (pistol-grip deformity) του εγγύς μηριαίου. Ακολούθως, ο Harris (1986) συνέδεσε αιτιολογικά παθήσεις της παιδικής και εφηβικής ηλικίας του ισχίου με οστεοαρθρίτιδα στην ενήλικη ζωή. Ωστόσο, η θεωρία της μηροκοτυλιαίας πρόσκρουσης ως μηχανικού αιτίου πρόκλησης οστεοαρθρίτιδας καθιερώθηκε από τις εργασίες των Ito και συν. (2001) και Ganz και συν. (2003) παρότι είχε ήδη περιγραφεί από το 1936 από τον Smith-Petersen στο κλασσικό άρθρο του.

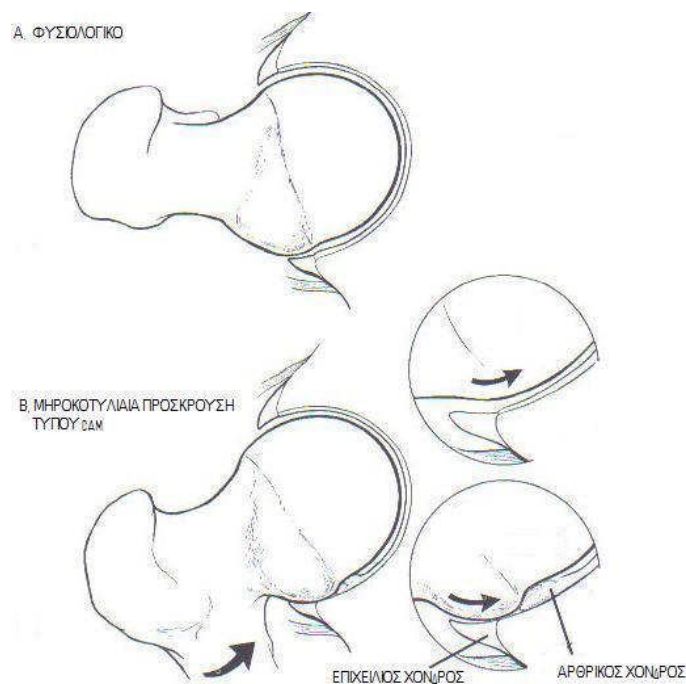
Πλέον, έχει γίνει αποδεκτό, ότι βλάβες στον επιχείλιο και τον αρθρικό χόνδρο όχι μόνο μπορούν να προκαλέσουν οξέα συμπτώματα, αλλά και να αποτελέσουν τον προάγγελο εκφυλιστικών αλλοιώσεων στην άρθρωση του ισχίου. Πόνος στην άρθρωση του ισχίου ως αποτέλεσμα της μηροκοτυλιαίας πρόσκρουσης μπορεί να παρουσιασθεί σε ασθενείς όλων των ηλικιακών ομάδων. Ως παθολογία, η μηροκοτυλιαία πρόσκρουση μπορεί να είναι υπεύθυνη για την ανάπτυξη της, έως πρόσφατα αναφερόμενης ως «ιδιοπαθούς», οστεοαρθρίτιδας (ΟΑ) του ισχίου σε μεγάλο ποσοστό ασθενών.

ΜΗΧΑΝΙΣΜΟΣ ΜΗΡΟΚΟΤΥΛΙΑΙΑΣ ΠΡΟΣΚΡΟΥΣΗΣ

Ως μηροκοτυλιαία πρόσκρουση ορίζεται η παθολογική επαφή και προστριβή μεταξύ τμημάτων της μηριαίας κεφαλής και του χείλους της

κοτύλης. Η παθολογική αυτή επαφή εμφανίζεται σε ασθενείς με παθολογική μορφολογία του εγγύς μηριαίου ή/και της κοτύλης, ή σε άτομα με φυσιολογική μορφολογία, αλλά υπερβολικό εύρος κίνησης της άρθρωσης. Συνήθως (εως και το 90% των περιπτώσεων) η επαφή αυτή παρατηρείται μεταξύ του πρόσθιου/έξω τμήματος της συμβολής αυχένα-μηριαίας κεφαλής, που προσκρούει στο πρόσθιο χείλος της κοτύλης. Η επαναλαμβανόμενη αυτή προστριβή, συχνά οδηγεί σε βλάβη του επιχειλίου και του αρθρικού χόνδρου. Έχουν περιγραφεί δύο μορφές μηροκοτυλιαίας πρόσκρουσης (Crawford και Villar 2005, Khanduja και Villar 2006, Maheshwari et al., 2007):

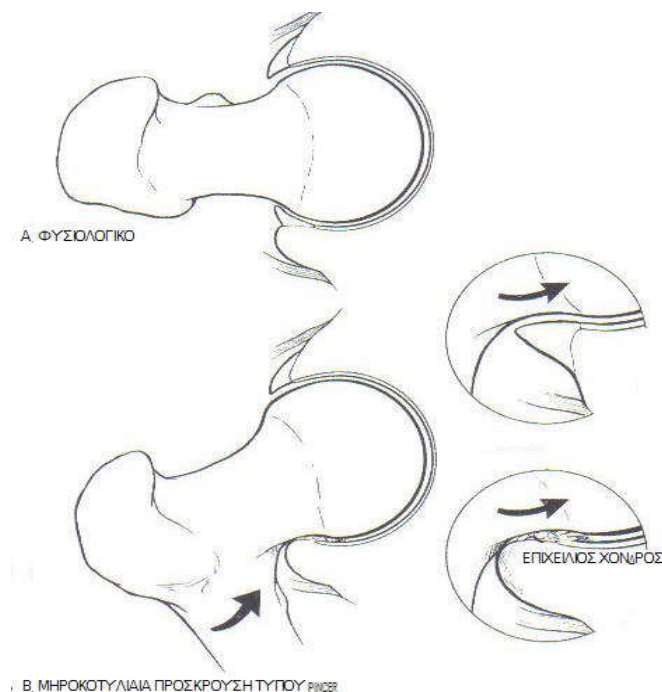
A. Η πρώτη, γνωστή ως «cam impingement» (πρόσκρουση λόγω μηριαίας υπερόστωσης), εμφανίζεται συχνότερα σε νεαρούς, αθλητικούς άρρενες (Εικόνα 1). Οφείλεται στην απώλεια της σφαιρικότητας της μηριαίας κεφαλής, η οποία προσκρούει στο πρόσθιο χείλος της κοτύλης, ιδιαίτερα κατά την κάμψη και έσω στροφή του ισχίου, ασκώντας έτσι επαναλαμβανόμενα συμπιεστικά και, κυρίως, διατμητικά φορτία στο όριο επιχειλίου – αρθρικού χόνδρου. Αυτό έχει ως αποτέλεσμα τη σταδιακή αποκόλληση του αρθρικού και του γειτνιάζοντος επιχειλίου χόνδρου. Η συχνότερη εντόπιση μιας τέτοιας βλάβης είναι η περιοχή σταδιακής μετάβασης του επιχειλίου στον αρθρικό χόνδρο ή “watershed zone” («αδιάβροχη ζώνη») (McCarthy και συν., 2001) . Βλάβη του επιχειλίου χόνδρου σε αυτό το σημείο έχει ως αποτέλεσμα την αποσταθεροποίηση του γειτνιάζοντος αρθρικού χόνδρου, επιτρέποντας τη δίοδο του αρθρικού υγρού υπό τον αρθρικό χόνδρο. Ο τελευταίος αποκολλάται από το υποχόνδριο οστόν, δημιουργώντας την πλέον πρώιμη οστεοαρθρική βλάβη στην άρθρωση.



Εικόνα 1. Μηχανισμός μηροκοτυλιαίας πρόσκρουσης τύπου «cam» (πρόσκρουση λόγω μηριαίας υπερόστωσης).

Β. Η δεύτερη μορφή μηροκοτυλιαίας πρόσκρουσης αναφέρεται ως “rincer impingement” (πρόσκρουση δίκην «τανάλιας» ή «δαγκάνας») και εμφανίζεται συνήθως σε αθλητικές γυναίκες μέσης ηλικίας. Θεωρείται ότι οφείλεται στην επαναλαμβανόμενη χρόνια παθολογική επαφή του φυσιολογικού μηριαίου αυχένα στο χείλος της κοτύλης που εκφυλίζεται, παρουσιάζοντας κύστες, και στη συνέχεια επασβεστώνεται με συνέπεια τη βάθυνση της κοτύλης (Εικόνα 2). Επίσης, πρόσκρουση τύπου rincer μπορεί να παρατηρηθεί σε καταστάσεις που χαρακτηρίζονται από υπέρμετρη κάλυψη της μηριαίας κεφαλής από μία υπερβολικά βαθιά κοτύλη (coxa profunda, αρθροκατάδυση), ή από μία κοτύλη με οπίσθια, αντί της φυσιολογικής πρόσθιας, κλίσης στο οβελιαίο επίπεδο (Ezoe M. και συν., 2006). Η βλάβη του επιχειλίου χόνδρου εμφανίζεται σε μεγαλύτερο εύρος περιφερικά στην

κοτύλη σε σχέση με την πρόσκρουση τύπου cam και συνοδεύεται από μία παράλληλη ζώνη βλάβης στον αρθρικό χόνδρο.



Εικόνα 2. Μηχανισμός μηροκοτυλιαίας πρόσκρουσης τύπου «pincer» (πρόσκρουση δίκην «τανάλιας» ή «δαγκάνας»).

Οι δύο μορφές μηροκοτυλιαίας πρόσκρουσης σπάνια εμφανίζονται από μόνες τους και στην πραγματικότητα συνυπάρχουν στους περισσότερους ασθενείς.

Προδιαθεσικοί παράγοντες

Οποιαδήποτε κατάσταση οδηγεί στη μεταβολή της φυσιολογικής ανατομικής σχέσης μεταξύ της κεφαλής και του αυχένα του μηριαίου, ή στην πέραν του φυσιολογικού κάλυψη της μηριαίας κεφαλής από το χείλος της κοτύλης, μπορεί δυνητικά να οδηγήσει σε μηροκοτυλιαία πρόσκρουση. Η επιφυσιολίσθηση (πολλές φορές υποκλινική) της μηριαίας κεφαλής, η νόσος των Legg-Calvé-Perthes, και η coxa magna θεωρούνται οι συχνότερες παθήσεις της παιδικής/εφηβικής ηλικίας που μπορούν να οδηγήσουν σε πρόσκρουση στην ενήλικη ζωή. Πλημμελώς πωρωθέντα κατάγματα του

μηριαίου αυχένα ή της κοτύλης και η ιδιοπαθής οπίσθια κλίση της κοτύλης, η οποία πρόσφατα έχει αναγνωρισθεί πως υπάρχει σε 15% του πληθυσμού, αποτελούν τα συχνότερα αίτια προστριβής σε ενήλικες. Όμως ακόμα και σε απουσία γνωστών αναπτυξιακών ή επίκτητων καταστάσεων, μια ομάδα ασθενών μπορεί να είναι προδιαθετημένοι σε μηροκοτυλιαία πρόσκρουση (Kassarjian και συν., 2006).

Εδώ πρέπει να σημειωθεί, πως η δυσπλασία του ισχίου, ενώ αποτελεί συχνό αίτιο ρήξεων του επιχειλίου χόνδρου και, μακροπρόθεσμα, οστεοαρθρίτιδας, δρά συνήθως μέσω μηχανισμού διαφορετικού της μηροκοτυλιαίας πρόσκρουσης. Στη δυσπλασία, είτε επί απουσίας (τύπος I), είτε επί παρουσίας (τύπος II) επαλληλίας των αρθρικών επιφανειών, ασκούνται υπερβολικά αυξημένα φορτία επί του επιχειλίου χόνδρου, με αποτέλεσμα την απόσπασή του από το χείλος της κοτύλης. Αυτός ο μηχανισμός ονομάστηκε από τους Klauw και συν. (1991) ως το «σύνδρομο του κοτυλιαίου χείλους» (“acetabular rim syndrome”), επιβεβαιώνεται δε και από τα πρόσφατα ευρήματα των Haene και συν. (2007), οι οποίοι ανέφεραν ότι η μορφολογία των ρήξεων του επιχειλίου χόνδρου είχε διαφορετική μορφολογία από αυτήν των ρήξεων σε μη δυσπλαστικά ισχία.

ΔΙΑΓΝΩΣΗ

Ιστορικό

Νέος ή μέσης ηλικίας ασθενής, που περιγράφει σταδιακά επιδεινούμενο άλγος πέριξ του ισχίου με κύρια εντόπιση το ριζομήριο, και με πιθανή αντανάκλαση κατά μήκος της έσω επιφάνειας του σύστοιχου μηρού και γόνατος, θα πρέπει να εξετάζεται για πιθανή μηροκοτυλιαία πρόσκρουση. Όχι σπάνια, τα συμπτώματα αφορούν αμφότερα τα ισχία (κατά την προσωπική

μου εμπειρία έως και στο 50% των ασθενών). Χαρακτηριστικά, το άλγος συνήθως επιδεινώνεται μετά από αθλητικές δραστηριότητες ή παρατεταμένη παραμονή στην καθιστική θέση. Στις ενδαρθρικές παθήσεις, χαρακτηριστικό είναι το σημείο "C", όπως περιγράφηκε από τον Byrd (2004), καθώς ο ασθενής εντοπίζει την επώδυνη περιοχή πιάνοντας με τον αντίχειρα το μείζωνα τροχαντήρα και με το δείκτη το ριζομήριο. Ο ασθενής μπορεί να περιγράψει συνοδά μηχανικά συμπτώματα, όπως μπλοκάρισμα και αίσθημα αστάθειας, τα οποία είναι ενδεικτικά βλάβης στον επιχείλιο και τον αρθρικό χόνδρο (Maheshwari και συν. 2007).

Η παθολογία και συμπτωματολογία της μηροκοτυλιαίας πρόσκρουσης θα πρέπει να γίνει γνωστή και να περιλαμβάνεται στη διαφορική διάγνωση στους ασθενείς που παρουσιάζονται με αυτά τα συμπτώματα. Οι Jäger και συν. (2004) ανέφεραν καθυστέρηση στη διάγνωση κατά 5,4 έτη κατά μέσον όρο από την έναρξη των συμπτωμάτων και οι Burnett και συν. (2006) κατά 22 μήνες, με κατά μέσο όρο επίσκεψη σε 3,3 ιατρούς ανά ασθενή. Με βάση την παθοφυσιολογία της μηροκοτυλιαίας πρόσκρουσης, όπως περιγράφηκε ανωτέρω, εύκολα αντιλαμβάνεται κανείς τις συνέπειες της καθυστερημένης διάγνωσης, ιδιαίτερα όταν πρόκειται για νεαρούς, δραστήριους ασθενείς.

Κλινική Εξέταση

Το συχνότερο κλινικό εύρημα που θα θέσει την υποψία της μηροκοτυλιαίας πρόσκρουσης είναι η παρουσία θετικού σημείου πρόσκρουσης (impingement sign) (Klaue και συν. 1991, Ganz και συν., 2003, Philippon και συν., 2007). Με τον ασθενή κατακεκλιμμένο, το θετικό σημείο πρόσκρουσης αναπαράγει τον πόνο στο ριζομήριο κατά την κάμψη και έσω στροφή του ισχίου, ενώ επιπρόσθετη προσαγωγή επιτείνει τον πόνο. Στη θετική αυτή εξέταση υπάρχει

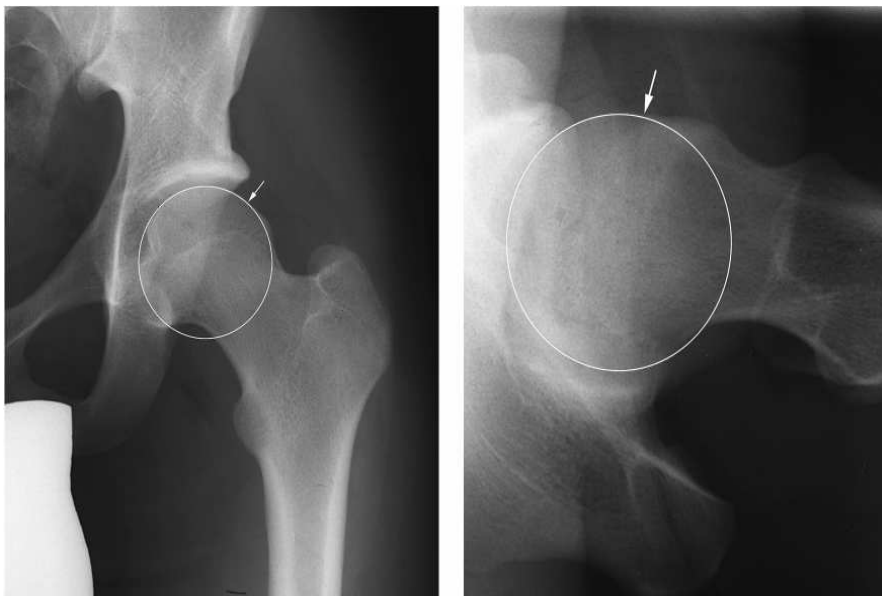
και μικρή μείωση του εύρους κίνησης του ισχίου. Αντίθετα, στην προχωρημένη οστεοαρθρίτιδα η μείωση της κινητικότητας είναι πιο γενικευμένη.

Το σημείο πρόσκρουσης όταν η παθολογία εντοπίζεται οπίσθια/κάτω, αναπαράγεται εκτείνοντας τα κάτω άκρα έξω από την εξεταστική κλίνη και φέρνοντάς τα σε έξω στροφή. Η ίδια θέση επιτυγχάνεται και τοποθετώντας τον ασθενή στην πρηνή θέση (Zebala και συν., 2007).

Απεικονιστικές Μέθοδοι

- Ακτινογραφίες

Οι απλές ακτινογραφίες μπορούν να προσφέρουν πολλές πληροφορίες για την διάγνωση της πάθησης. Στη προσθιοπίσθια ακτινογραφία λεκάνης-ισχίων, η παρουσία μίας μηριαίας κεφαλής που έχει χάσει την τέλεια σφαιρική της (παραμόρφωση «δίκην σκανδάλης») (Εικόνα 3), ο κοντός μηριαίος αυχένας ή/και ο μειωμένος λόγος μηριαίας κεφαλής/αυχένα με μειωμένο offset συνηγορούν στην ύπαρξη μηροκοτυλιαίας πρόσκρουσης.

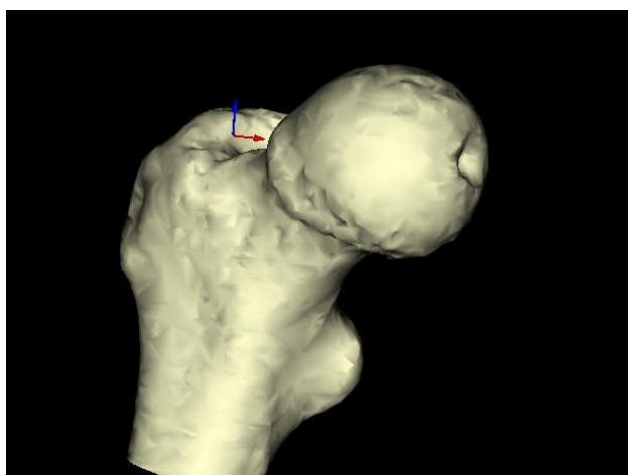


Εικόνα 3. Η μηριαία κεφαλή που έχει χάσει την τέλεια σφαιρική της (παραμόρφωση «δίκην σκανδάλης»)

Η συχνότερη μέτρηση, που γίνεται για τη διάγνωση πρόσκρουσης τύπου cam, είναι αυτή της γωνίας α . Αν και περιγράφηκε αρχικά σε εγκάρσιες τομές μαγνητικής τομογραφίας, η γωνία α μπορεί να δώσει μία ποσοτική εκτίμηση της έκτασης της μηριαίας υπερόστωσης, αν χρησιμοποιηθεί σε πλάγιες (cross-table) ακτινογραφίες του ισχίου ή σε πλάγιες λήψεις με το ισχίο σε κάμψη 45° (λήψη Dunn/Rippstein). Στα αρχικά στάδια, η υπερόστωση είναι ορατή μόνο στις πλάγιες λήψεις. Αν είναι ορατή, με τη μορφή της pistol-grip deformity, και στην ακτινογραφία λεκάνης-ισχίων, η βλάβη είναι μεγαλύτερης έκτασης.

- Αξονική Τομογραφία

Η χρήση της αξονικής τομογραφίας και κατά κύριο λόγο της τρισδιάστατης έγγυται στη δυνατότητά της να απεικονήσει με λεπτομέρεια την οστική ανατομία της μηριαίας κεφαλής και την ύπαρξη ή μη μηριαίας ή κοτυλιαίας υπερόστωσης (Tannast και συν., 2007) (Εικόνα 4).

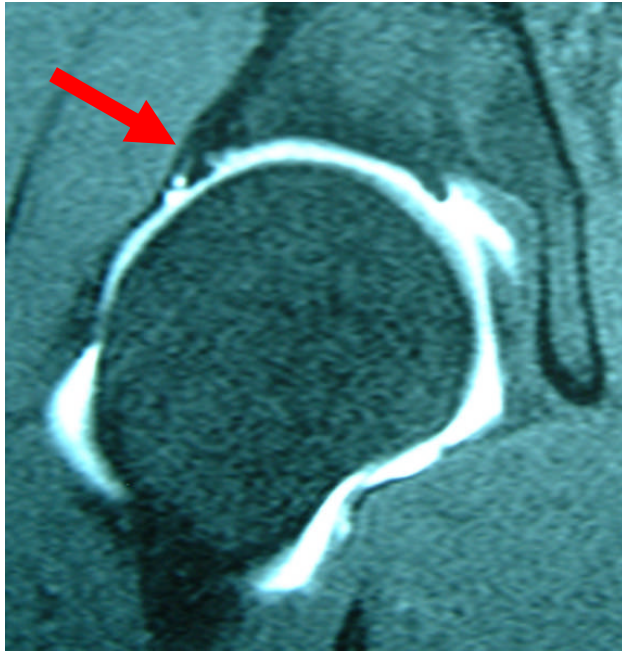


Εικόνα 4. Αξονική τομογραφία που απεικονήσει με λεπτομέρεια την οστική ανατομία της μηριαίας κεφαλής

- Μαγνητική Τομογραφία

Η μαγνητική τομογραφία με χρήση σκιαγραφικού βοηθά στην καλύτερη απεικόνιση, σε σχέση με την απλή μαγνητική τομογραφία, του επιχειλίου

(εκφύλιση, ρήξη) (Εικόνα 4) και ιδιαίτερα του αρθρικού χόνδρου, με ευαισθησία και ειδικότητα 90% και 91%, αντίστοιχα (Czerny και συν., 1996). Όμως ακόμα και αυτή δεν είναι ακριβής, όταν πρόκειται για εκφύλιση ή βλάβη του αρθρικού χόνδρου που δεν έχει ακόμα αποσπασθεί (Khanduja και Villar, 2006).



Εικ. 5 Εκφύλιση, ρήξη επιχείλιου χόνδρου

ΘΕΡΑΠΕΙΑ

Συντηρητική θεραπεία

Ο ρόλος της συντηρητικής θεραπείας της μηροκοτυλιαίας πρόσκρουσης είναι περιορισμένος. Αυτό οφείλεται τόσο στο μηχανικό υπόβαθρο της πάθησης, όσο και στην εξαιρετικά περιορισμένη αυτόχθονη επουλωτική ικανότητα των εμπλεκομένων ιστών (επιχείλιος – αρθρικός χόνδρος). Επιπλέον, τουλάχιστον μέχρι σήμερα, η πλειονότητα των ασθενών διαγιγνώσκονται και αντιμετωπίζονται αρχικά ως πάσχοντες από «τράβηγμα» ή «θλάση», συνηθέστερα των προσαγωγών μυών του ισχίου. Όταν τελικά τίθεται η σωστή διάγνωση, η βλάβη αφορά συνήθως, σε άλλοτε άλλη έκταση,

τόσο τον επιχείλιο όσο και τον αρθρικό χόνδρο, μειώνοντας σημαντικά τις πιθανότητες επιτυχούς συντηρητικής αντιμετώπισης.

Παρόλα αυτά, μία συμπτωματική θεραπεία με μείωση ή/και αλλαγή των δραστηριοτήτων του ασθενούς σε συνδυασμό με αναλγητικά-αντιφλεγμονώδη και φυσιοθεραπεία έχει προταθεί και θα πρέπει να αποτελεί την αρχική αντιμετώπιση. Ακόμα και επί ύφεσης των συμπτωμάτων, ο ασθενής θα πρέπει να ενημερώνεται για την υψηλή πιθανότητα μελλοντικής υποτροπής.. Σε αυτήν την περίπτωση, ή επί εμμονής των συμπτωμάτων πέραν του τριμήνου, ενδείκνυται χειρουργική αντιμετώπιση.

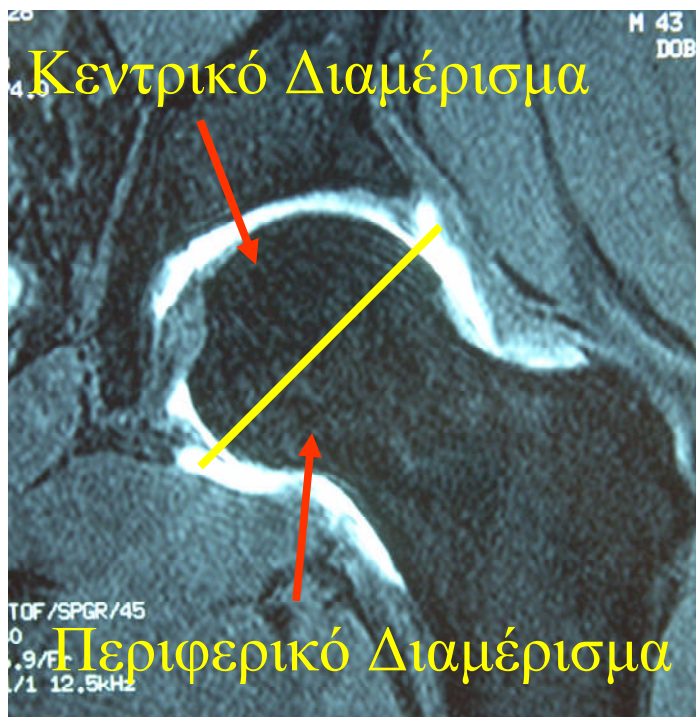
Χειρουργική θεραπεία

Ο στόχος της χειρουργικής αντιμετώπισης είναι να εξαλείψει την πρόσκρουση μεταξύ μηριαίου και κοτύλης. Έχουν περιγραφεί τόσο η ανοικτή (Ganz R και συν., 2001), όσο και η αρθροσκοπική τεχνική. Αμφότερες έχουν να επιδείξουν συγκρίσιμα και καλά αποτελέσματα σε ασθενείς χωρίς ή με αρχόμενες μόνο οστεοαρθρικές αλλοιώσεις με το επιπλέον πλεονέκτημα της ταχύτερης ανάρρωσης, για την αρθροσκοπική τεχνική (Crawford και Villar, 2005).

Αρθροσκόπηση ισχίου

Η άρθρωση του ισχίου διαιρείται αρθροσκοπικά στο κεντρικό και στο περιφερικό διαμέρισμα (Εικόνα 6). Το πρώτο περιλαμβάνει το τμήμα εκείνο της μηριαίας κεφαλής που περιβάλλεται από τον επιχείλιο χόνδρο, όπως επίσης και το στρογγύλο σύνδεσμο με τον κοτυλιαίο βόθρο. Το περιφερικό διαμέρισμα περιέχει το μικρό τμήμα της μηριαίας κεφαλής που βρίσκεται εκτός

των ορίων του επιχειλίου χόνδρου, το μηριαίο αυχένα, καθώς και τις μη αρθρικές επιφάνειες του χείλους της κοτύλης και του επιχειλίου χόνδρου.



Εικόνα 6. Η άρθρωση του ισχίου χωρίζεται αρθροσκοπικά στο κεντρικό και στο περιφερικό διαμέρισμα.

ΑΠΟΤΕΛΕΣΜΑΤΑ

Οι μελέτες που έχουν αξιολογήσει ειδικά τα αποτελέσματα της αρθροσκοπικής αντιμετώπισης της μηροκοτυλιαίας πρόσκρουσης (δηλαδή με την ενσωμάτωση της οστεοπλαστικής του μηριαίου) είναι λίγες (Πίνακας II). Αυτό πιθανώς οφείλεται στο σχετικά σύντομο χρονικό διάστημα, κατά το οποίο έχουν διαδοθεί στη διεθνή ορθοπαιδική κοινότητα, τόσο η αρθροσκόπηση του ισχίου, όσο και αυτή καθ' εαυτή η έννοια της μηροκοτυλιαίας πρόσκρουσης. Κατά συνέπεια, οι δημοσιευμένες σειρές ασθενών είναι μικρές και χαρακτηρίζονται από σύντομο χρόνο μετεγχειρητικής παρακολούθησης. Παρά την ύπαρξη αυτών των περιορισμών, τα μέχρι τώρα δημοσιευμένα

αποτελέσματα είναι άκρως ενθαρρυντικά, ως προς την αξία της αρθροσκοπικής τεχνικής.

ΣΥΜΠΕΡΑΣΜΑ

Η αρθροσκόπηση ισχίου έχει βοηθήσει σημαντικά στην κατανόηση και θεραπεία της πάθησης. Οι δημοσιευμένες μελέτες αλλά και η προσωπική εμπειρία 200 και πλέον αρθροσκοπήσεων ισχίου για τη θεραπεία της κοτυλομηριαίας πρόσκρουσης καταδεικνύουν, ότι για τους περισσότερους ασθενείς τα αποτελέσματα είναι καλά έως άριστα και σίγουρα συγκρίσιμα με αυτά της ανοιχτής προσπέλασης, με το πρόσθετο πλεονέκτημα της ταχύτερης ανάρρωσης του ασθενούς.

Από τις διαθέσιμες δημοσιεύσεις, φαίνεται επίσης ότι η χειρουργική αντιμετώπιση της κοτυλομηριαίας πρόσκρουσης είναι πιο επιτυχής όταν γίνεται στα αρχικά στάδια της νόσου και πριν την εγκατάσταση εκτεταμένων βλαβών του αρθρικού χόνδρου (Farjo και συν., 1999).

Αυτό που προσδοκείται μακροπρόθεσμα είναι, επιπλέον της άμεσης συμπτωματικής ανακούφισης των ασθενών, ότι η θεραπεία αυτή θα αναστείλει και την εξέλιξη της οστεοαρθρίτιδας του ισχίου (Pollard και συν., 2008). Προς το παρόν, λόγω του πρόσφατου της καθιέρωσης αυτής της τεχνικής, δεν υπάρχει ικανός αριθμός ασθενών με μακροχρόνια παρακολούθηση, που να επιτρέπει τη διενέργεια αντιστοίχων μελετών. Με βάση τα υπάρχοντα δεδομένα, το μέλλον αναμένεται με ιδιαίτερο επιστημονικό ενδιαφέρον.

BIBΛΙΟΓΡΑΦΙΑ

1. **Burnett RS, Della Rocca GJ, Prather H, Curry M, Mahoney WJ, Clohisy JC.** Clinical presentation of patients with tears of the acetabular labrum. *J Bone Joint Surg Am.* 2006;88:1448-57
2. **Byrd JWT.** Operative hip arthroscopy. Springer, New York, 2004
3. **Crawford JR, Villar RN.** Current concepts in the management of femoroacetabular impingement. *J Bone Joint Surg (Br)* 2005;87:1459-62
4. **Czerny C, Hofmann S, Neuhold A, Tschauer C, Engel A, Recht MP, Kramer J.** Lesions of the acetabular labrum: accuracy of MR imaging and MR arthrography in detection and staging. *Radiology.* 1996 Jul;200(1):225-30.
5. **Ezoe M, Naito M, Inoue T.** The prevalence of acetabular retroversion among various disorders of the hip. *J Bone Joint Surg Am.* 2006 Feb;88(2):372-9.
6. **Farjo LA, Glick JM, Sampson TG.** Hip arthroscopy for acetabular labral tears. *Arthroscopy.* 1999 Mar;15(2):132-7.
7. **Ganz R, Parvizi J, Beck M, Leunig M, Nötzli H, Siebenrock KA.** Femoroacetabular impingement: a cause for osteoarthritis of the hip. *Clin Orthop Relat Res* 2003:112-20.
8. **Harris WH.** Etiology of osteoarthritis of the hip. *Clin Orthop Relat Res* 1986:20-33.
9. **Haene RA, Bradley M, Villar RN.** Hip dysplasia and the torn acetabular labrum: an inexact relationship. *J Bone Joint Surg Br.* 2007 Oct;89(10):1289-92.
10. **Ito K, Minka MA, 2nd, Leunig M, Werlen S, Ganz R.** Femoroacetabular impingement and the cam-effect. A MRI-based quantitative anatomical study of the femoral head-neck offset. *J Bone Joint Surg Br* 2001;83:171-6.
11. **Jäger M, Wild A, Westhoff B, Krauspe R.** Femoroacetabular impingement caused by femoral osseous head-neck bump deformity: clinical, radiological, and experimental results. *J Orthop Sci.* 2004;9:256-63
12. **Kassarjian A, Cerezal L, Llopis E.** Femoroacetabular impingement. *Top Magn Reson Imaging* 2006;17:337-45
13. **Khanduja V, Villar RN.** Arthroscopic Surgery of the hip. Current concepts and recent advances. *J Bone Joint Surg (Br)* 2006;88:1557-66

- 14.Klaue K, Durnin CW, Ganz R.** The acetabular rim syndrome: a clinical presentation of dysplasia of the hip. *J Bone Joint Surg (Br)* 1991; 73-B:423-9
- 15. McCarthy JC, Noble PC, Schuck MR, Wright J, Lee J.** The watershed labral lesion:its relationship to the early arthritis of the hip. *J Arthroplasty* 2001;16(Suppl 1):81-7
- 16.Murray RO.** The aetiology of primary osteoarthritis of the hip. *Br J Radiol* 1965;38:810-24.
- 17.Maheshwary AV, Malik A, Dorr LD.** Impingement of the native hip joint. *J Bone Joint Surg Am.* 2007;89:2508-2517
- 18.Philippon MJ, Maxwell BR, Johnston TL, Schenker M, Briggs KK.** Clinical presentation of femoroacetabular impingement. *Knee Surg Sports Traumatol Arthrosc.* 2007 Aug;15(8):1041-7.
- 19.Pollard TC, Gwilym SE, Carr AJ.** The assessment of early osteoarthritis. *J Bone Joint Surg Br* 2008;90:411-21.
- 20.Smith-Petersen MN.**Treatment of malum coxae senilis, old slipped upper femoral epiphysis, intrapelvic protrusion of the acetabulum, and coxa plana, by means of acetabuloplasty. *J. Bone Joint Surg. Am.*, 1936; 18: 869 - 880
- 21.Stulberg SD, Cordell LD, Harris WH, Ramsey PL, MacEwen GD.** Unrecognized childhood hip disease: a major cause of idiopathic osteoarthritis of the hip. *The Hip Proceedings of the Third Open Scientific Meeting of The Hip Society.* St. Louis: C. V. Mosby, 1975:212-20
- 22.Tannast M, Siebenrock KA, Anderson SE.** Femoroacetabular impingement: radiographic diagnosis--what the radiologist should know. *AJR Am J Roentgenol.* 2007 Jun;188(6):1540-52.
- 23.Zebala LP, Schoenecker PL, Clohisy JC.** Anterior femoroacetabular impingement: a diverse disease with evolving treatment options. *Iowa Orthop J* 2007;27:71-81.